

著しい呼吸機能障害を伴う びまん性胸膜肥厚

①～④全てを満たす場合に「著しい呼吸機能障害を伴うびまん性胸膜肥厚」と認められます。大量の石綿へのばく露歴、画像所見、呼吸機能検査結果といった情報をもとに総合的に判定します。

① 大量の石綿ばく露（石綿ばく露作業への従事期間が概ね3年以上）があること

石綿ばく露作業への従事状況等から大量の石綿ばく露があったかを確認します。

② 臓側胸膜に一定以上肥厚の広がりがあること

胸部エックス線画像及び胸部CT画像に、

片側のみ肥厚がある場合 → **頭尾方向に側胸壁の1/2以上**

両側に肥厚がある場合 → **頭尾方向に側胸壁の1/4以上**

胸膜ブランク等との鑑別に留意することが必要です。

ただし、胸水貯留のため胸部エックス線画像上に胸膜の肥厚を評価できない場合は、胸部CT画像上から、以下の(a)～(c)全てが確認できることにより、被包化胸水の所見が確認できるものとし、②を満たすと判断します。

(a) 胸水の不均一性

(b) 胸水貯留部のCrow's feet sign 又は 円形無気肺

(c) 胸水中のエアー 又は 胸水量の固定化 又は 胸郭容量の低下※

※(c)については、「胸郭容量の低下」のみ認められる場合にあつては、概ね3か月以上の間隔で撮影された2つの胸部CT画像から胸水の量が変化していないと判断する必要があります。

③ 著しい呼吸機能障害があること

石綿肺と同様です。

④ 他疾患との鑑別ができること

感染症（細菌性膿胸、結核等）、膠原病、胸部手術後の後遺症等との鑑別が必要です。なお、胸水の検査（及びその際の血液検査）や胸膜生検を実施している場合には、その結果をあらかじめ提出することが望ましいとされています。

石綿（アスベスト）健康被害救済制度では、このお知らせに記載されている指定疾病にかかりご療養中の方、またはお亡くなりになった方のご遺族で、労災補償等の対象とならない方に医療費や特別遺族弔慰金等の救済給付が支給されます。

アスベスト
＜石綿救済相談ダイヤル＞

さあ はやく

きゅうさい

0120-389-931

受付時間 10:00～17:00

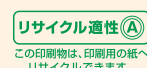
(土・日・祝・12/29～1/3を除く)



独立行政法人 環境再生保全機構 (ERCA)

〒212-8554 神奈川県川崎市幸区大宮町1310番
ミューザ川崎セントラルタワー9階

<https://www.erca.go.jp/asbestos/>



リサイクル適性(A)
この印刷物は、印刷用の紙へ
リサイクルできます。



VEGETABLE OIL INK

2021.6 © 5,000

石綿健康被害救済制度 医学的判定の考え方 中皮腫

中皮腫は、診断が困難な疾病であるため、臨床経過やエックス線画像・CT画像のほか、病理組織診断によって、中皮腫の確定診断がされていることが重要となります。
(病理組織診断なしでは、通常は中皮腫と判定できませんが、細胞診断が実施されている場合、その他の所見と総合して中皮腫と判定できる場合があります。)

病理組織診断を実施している場合

ご提出いただく資料：HE染色による形態的特徴及び免疫染色（免疫組織化学的染色）の結果※1

※1 上皮型、肉腫型、二相型などの組織学的分類に応じて、免疫染色により中皮腫の場合に陽性または陰性となる抗体を確認します。審査の結果、他疾患との鑑別が困難な場合には、他の免疫染色等を実施して判断することがあります。迅速かつ確かな判定のため、可能な限りHE染色標本を含む組織標本も提出してください。特に、肉腫型/中皮腫(線維形成性中皮腫を含む。)の場合には、これらの提出が強く推奨されています。

○ 想定される免疫染色の代表例

	陽性抗体	陰性抗体
上皮型 胸膜中皮腫	<u>2抗体以上</u> calretinin (強く推奨) WT1 podoplanin (D2-40)	<u>2抗体以上</u> claudin4 CEA TTF-1 Napsin A
上皮型 腹膜中皮腫	<u>2抗体以上</u> calretinin (強く推奨) WT1(男性) podoplanin (D2-40)	<u>2抗体以上</u> 男性 claudin4 CEA 女性 claudin4 ER PgR
肉腫型	cytokeratin (CAM5.2, AE1/AE3) (強く推奨)	他の肉腫との鑑別に用いられる抗体 S100蛋白、CD34、actin(HHF-35、SMA)等

細胞診断を実施している場合

ご提出いただく資料：パパニコロウ染色による形態的特徴及び免疫染色の結果※2

※2 上皮型中皮腫の免疫染色は、病理組織診断の場合に準じます。迅速かつ確かな判定のため、可能な限りパパニコロウ染色標本、ギムザ染色標本、セルフブロック標本(HE染色標本)及び免疫組織化学染色標本を提出してください。

放射線画像所見について

中皮腫は、放射線画像上、特異的な所見を示すものではありませんが、臨床所見、検査結果の評価のため、腫瘍の位置、形状、進展様式等が中皮腫として矛盾しないことを確認するための重要な情報です。

肺がん

肺がんは、石綿以外にも様々な原因が存在するため、「原発性肺がん」であって、①～③のいずれかの場合に「石綿による肺がん」と認められます。

- ① 胸膜プラーク所見があること（胸部エックス線画像または胸部 CT 画像）
+
胸部エックス線画像でじん肺法に定める第1型以上と同様の肺線維化所見があり、胸部 CT 画像においても肺線維化所見が認められること
- ② 広範囲の胸膜プラーク所見があること（以下のいずれかの場合）
 - ◇ 胸部正面エックス線画像により胸膜プラークと判断できる明らかな陰影が認められ、かつ、胸部 CT 画像によりその陰影が胸膜プラークとして確認されること
 - ◇ 胸部 CT 画像で、胸膜プラークの広がりが左右のいずれか一侧の胸壁内側の4分の1以上あること
- ③ 石綿小体または石綿繊維に有意の所見があること（以下のいずれかの場合）
 - ◇ 乾燥肺重量 1g 当たり 5,000 本以上の石綿小体
 - ◇ 乾燥肺重量 1g 当たり 200 万本以上の石綿繊維(5 μ m 超)
 - ◇ 乾燥肺重量 1g 当たり 500 万本以上の石綿繊維(1 μ m 超)
 - ◇ 気管支肺胞洗浄液 1ml 中 5 本以上の石綿小体
 - ◇ 複数の肺組織切片中の石綿小体*

※ 複数の肺組織薄切標本において、1 標本当たり概ね 1 本以上の石綿小体が認められる必要があります。

著しい呼吸機能障害を伴う 石綿肺

①～④全てを満たす場合に「著しい呼吸機能障害を伴う石綿肺」と認められます。大量の石綿へのばく露歴、画像所見、呼吸機能検査結果といった情報をもとに総合的に判定します。

① 大量の石綿ばく露があること

石綿ばく露作業への従事状況等から大量の石綿ばく露があったかを確認します。従事状況等が明らかでない場合には、石綿小体計測結果等から総合的に評価します。

② 胸部エックス線画像で、じん肺法に定める第1型以上と同様の肺線維化所見があること

補助的に胸部 CT 画像（特に HRCT 又は TSCT）を活用して、石綿肺としての特徴（小葉中心性に分布する粒状影など）を有しているかどうかを慎重に検討することが必要です。

③ 著しい呼吸機能障害があること

呼吸機能検査の結果、以下の（a）から（c）のいずれかの場合に、著しい呼吸機能障害があると判定されます。

- （a）パーセント肺活量（%VC）が 60%未満であること
- （b）パーセント肺活量（%VC）が 60%以上 80%未満であって、1 秒率が 70%未満であり、かつ、%1 秒量が 50%未満であること
- （c）パーセント肺活量（%VC）が 60%以上 80%未満であって、動脈血酸素分圧（PaO₂）が 60Torr 以下であること、又は、肺泡気動脈血酸素分圧較差（AaDO₂）の著しい開大が見られること

なお、これらの基準にかかる正常予測値については、日本呼吸器学会（2001 年）の肺活量予測式及び 1 秒量予測式を用います。

④ 他疾患との鑑別ができること

石綿以外の原因によるびまん性間質性肺炎・肺線維症等との鑑別が必要です。また、胸部 CT 画像（特に HRCT 又は TSCT）を活用して数年間の経過をみて判断されていることが必要です。